

هو العالم

آزمایشگاه انگل شناسی و قارچ شناسی

۹۷ و ۹۶

دانشکده داروسازی

پردیس بین الملل دانشگاه علوم پزشکی تهران

جلسه هفتم

تک یاخته شناسی

کوکسیدیا

توجه توجه: تصاویری که در اسلایدها دارای علامت

می باشند، یعنی تصویر زیر میکروسکوپ (M)

بوده است که از آن عکس تهیه

شده است.



FreshWallpapers.Net

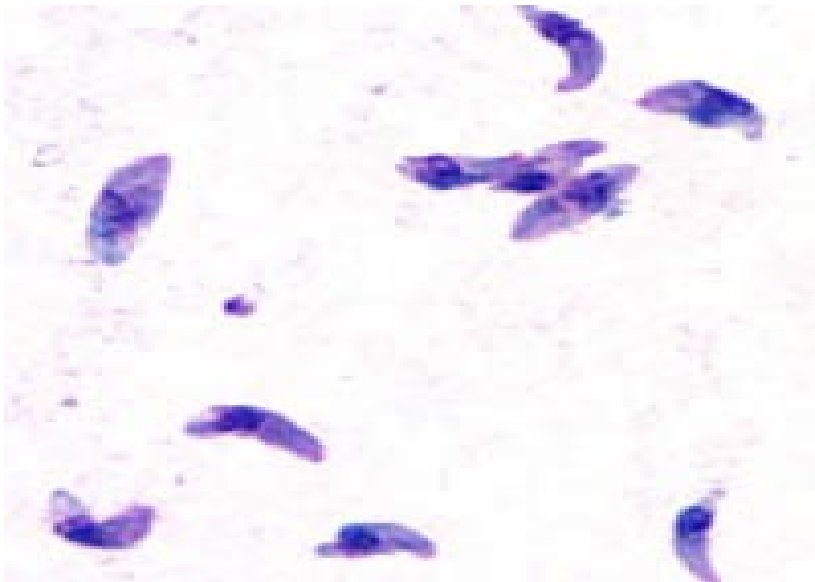
تو کسویلا سما گوندی

تاکی زوئیت توکسوپلازما گوندی

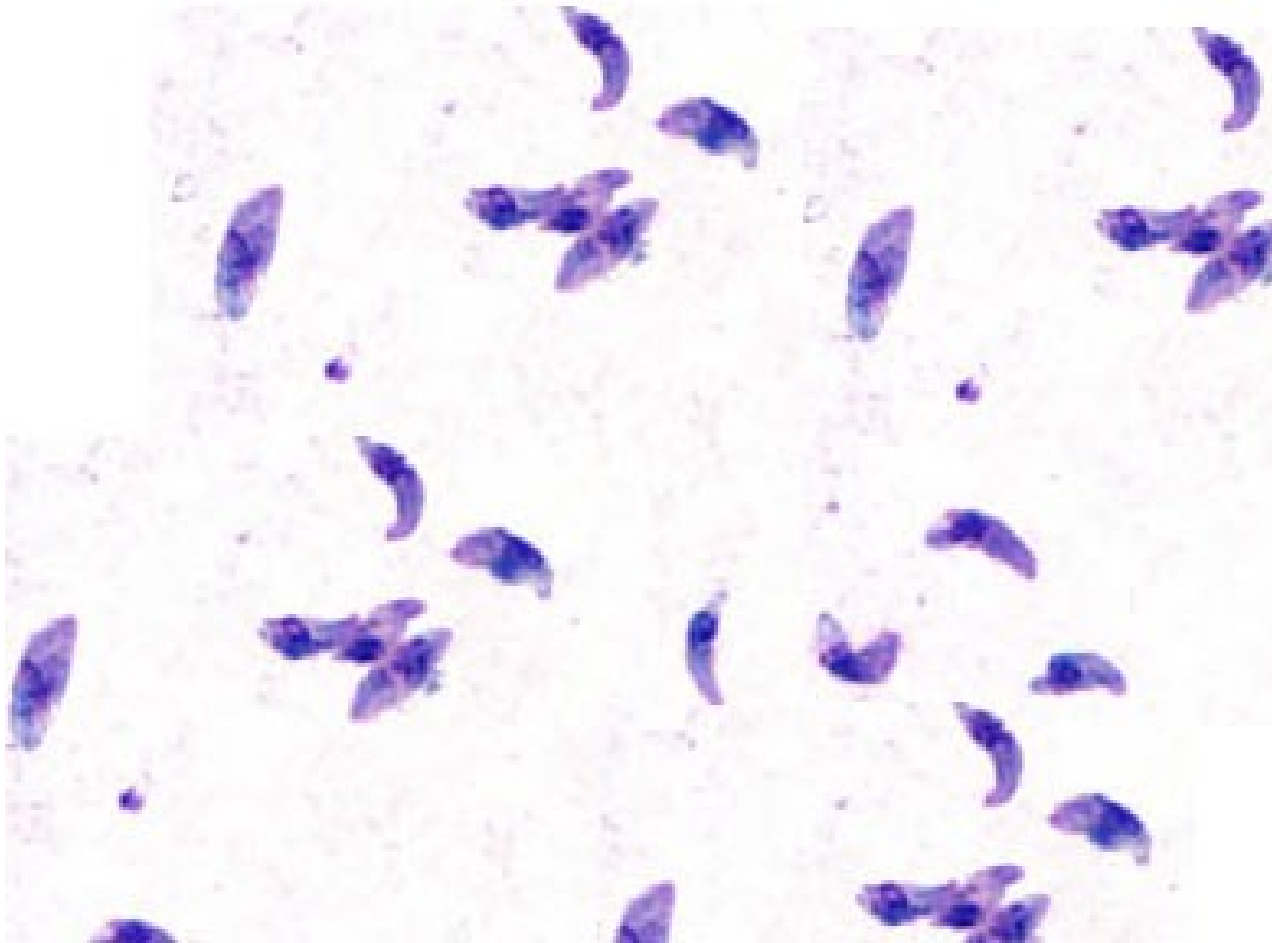
شکل آزاد انگل توکسوپلازما گوندی است که گلابی یا هلالی شکل بوده، یک انتهای آن باریک و یک انتهای آن پهن و گرد است و هسته در قسمت خلفی و پهن انگل قرار گرفته است.

اندازه آن $2-4 \times 4-7$ میکرون است .

رنگ آمیزی با گیمسا است

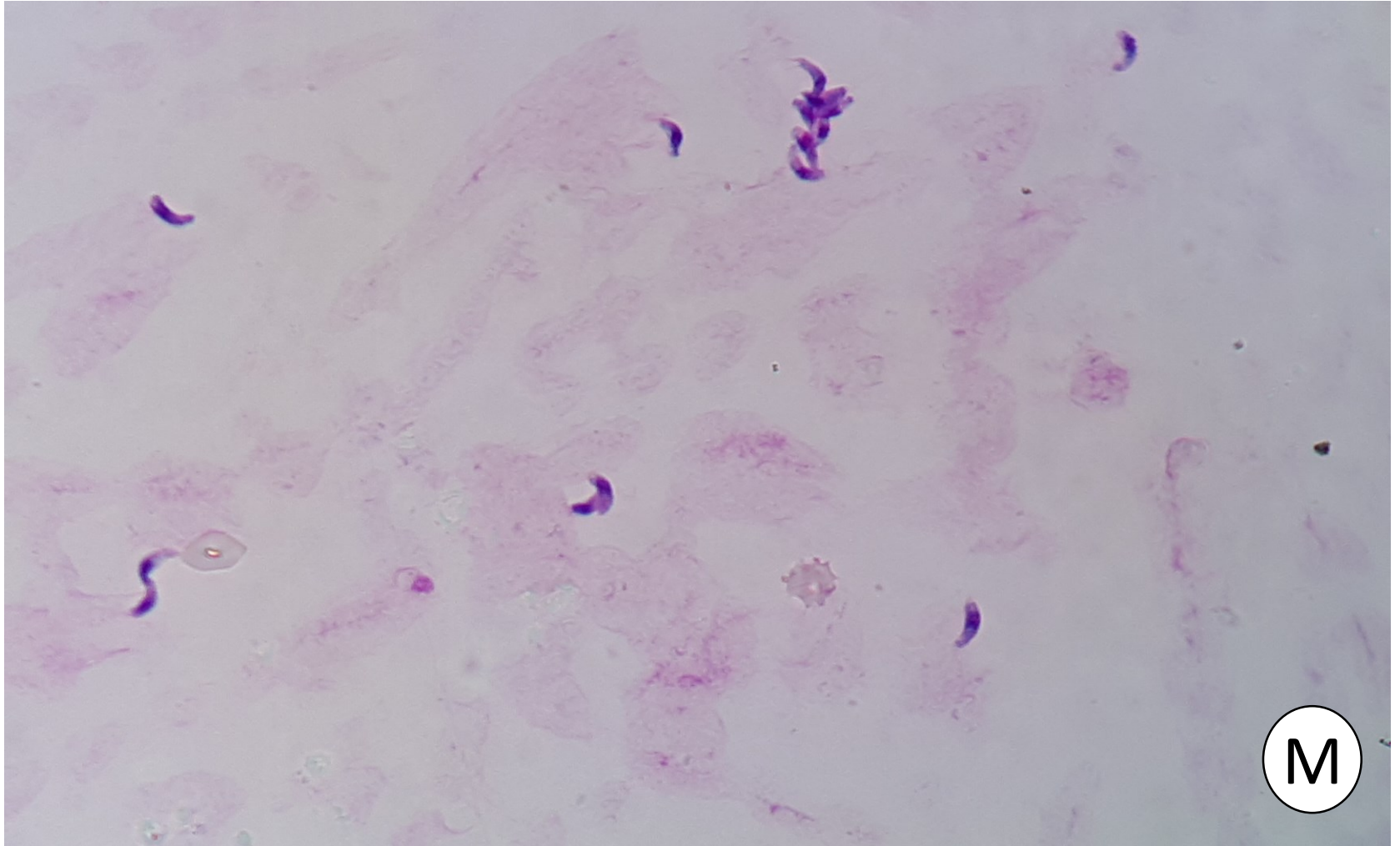


تاکي زوئيت توکسوپلازما گوندي



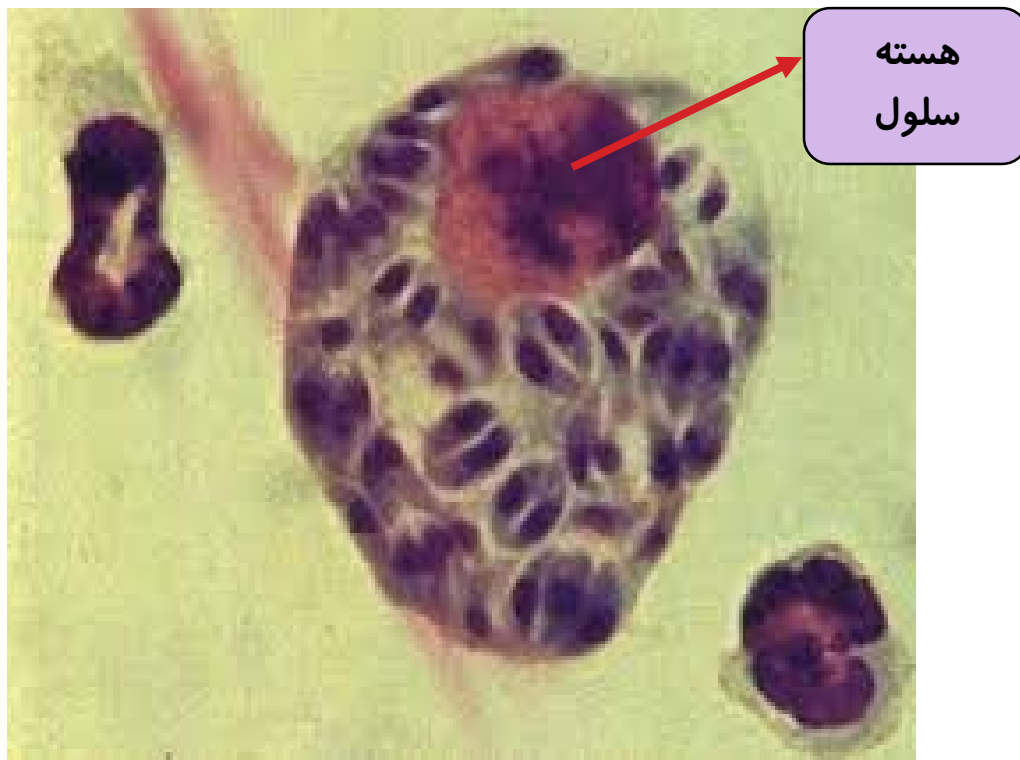M

تاکي زوئيت توکسوپلازما گوندي



کیست کاذب توکسوپلازما گوندی

به سلول های هسته داری که تاکی زوئیت در آن تکثیر می یابد کیست کاذب گفته می شود ، در این حالت انگل های درون آن را اندوزوئیت می نامند.



کیست نسجی توکسوپلازما گوندی

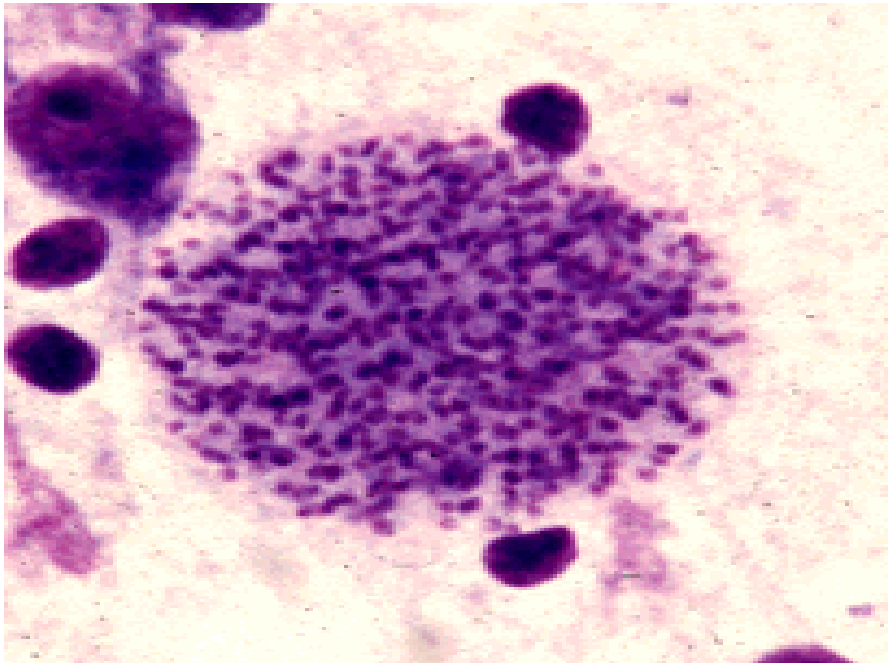
شکل غیرفعال انگل است.

در مغز، عصب بینایی، شبکیه و عضلات تشکیل می شود.

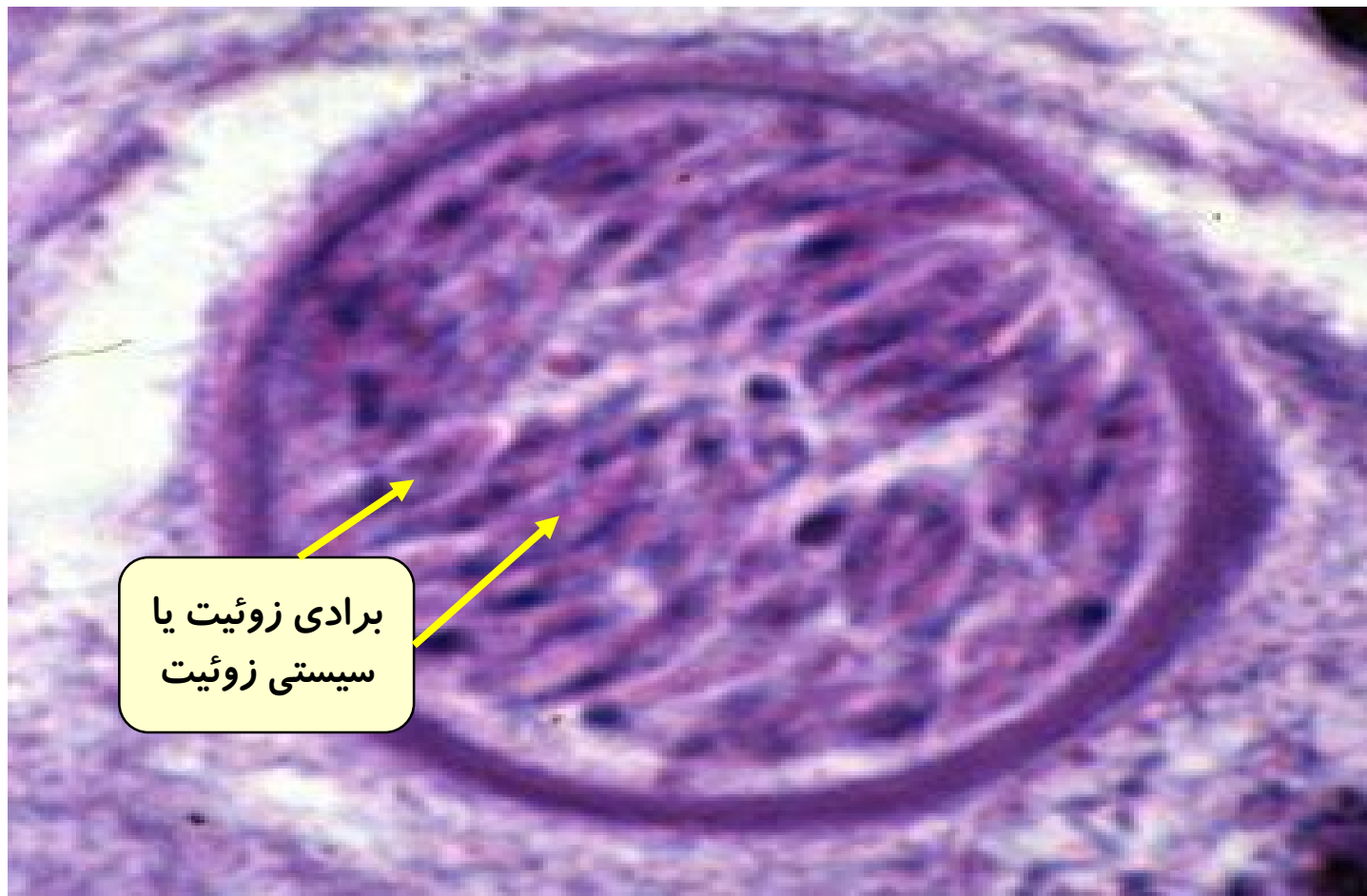
به انگل های درون کیست برادی زوئیت یا سیستی زوئیت می گویند.

اندازه آن ۱۰-۲۰۰ میکرون است .

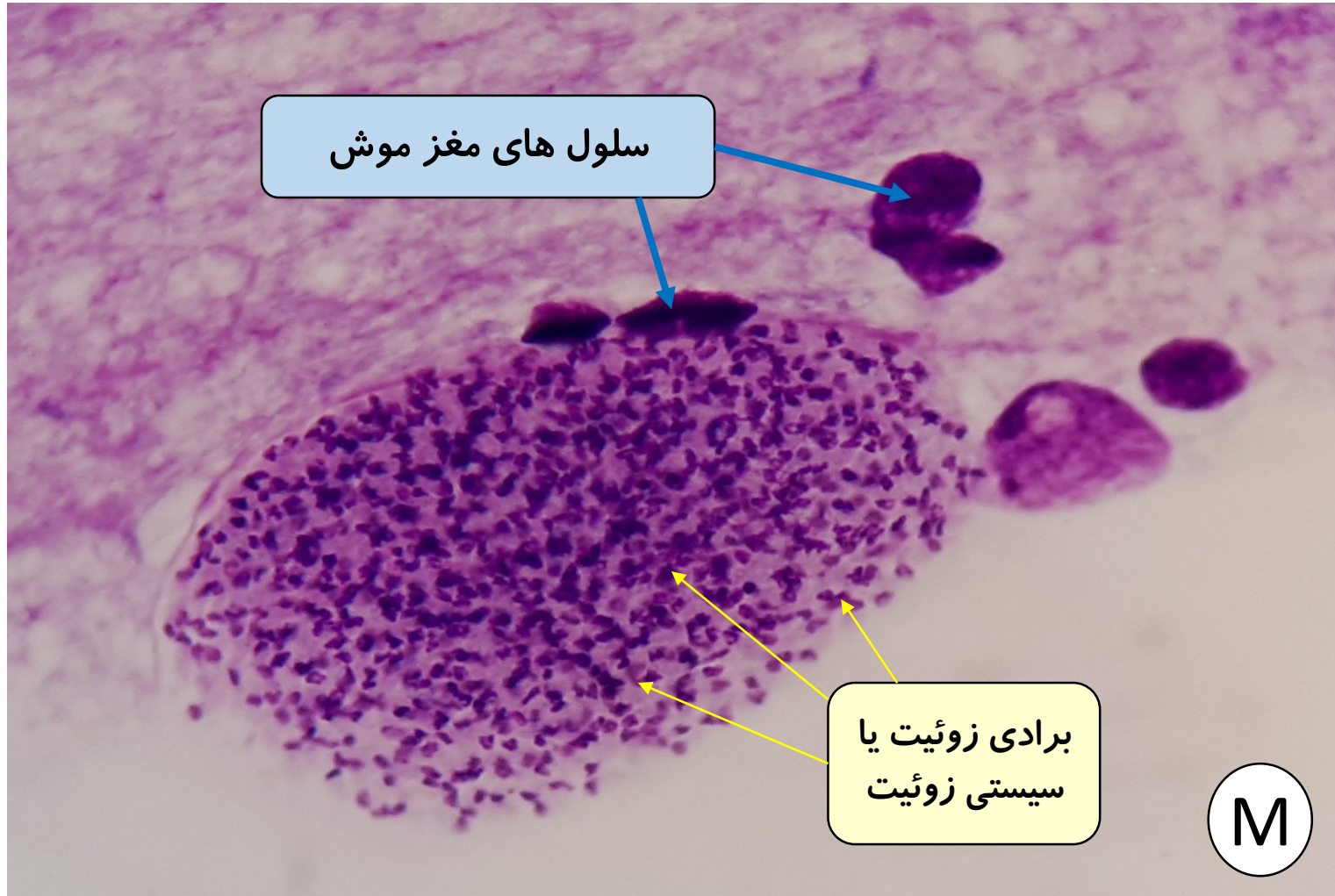
رنگ آمیزی با گیمسا است



کیست نسجی توکسوپلازما گوندی



کیست نسجی توکسوپلازما گوندی


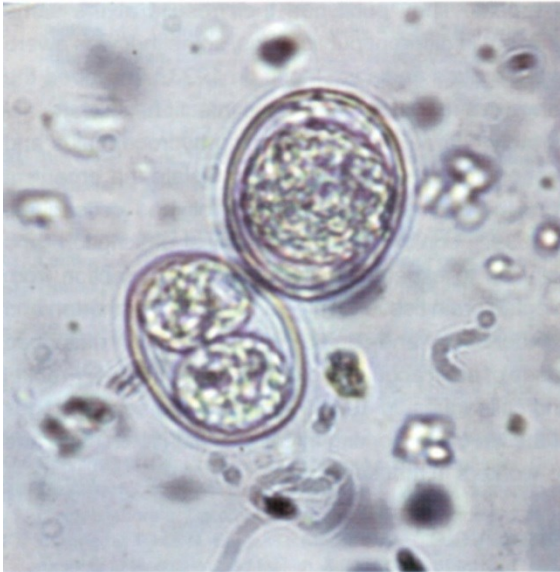


اووسیست توکسوپلازما گوندی

اندازه : ۱۶ × ۱۱ میکرون

اووسیست با مدفوع گربه آلوده به صورت نارس دفع می شود.

در شرایط مساعد دارای دو اسپوروسیست شده و درون هر اسپوروسیست چهار اسپوروزوئیت قرار می گیرد (دی اسپوریک تترازوئیک)



Toxoplasma gondii exists in three forms

All parasite stages are infectious.

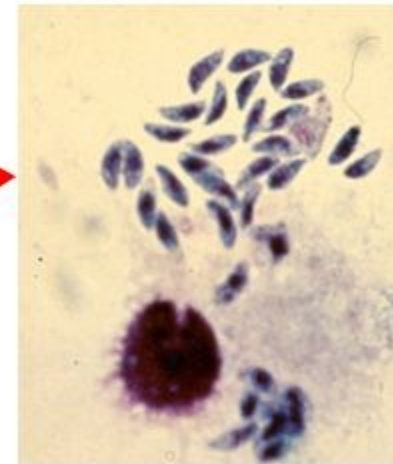
1. TACHYZOITES

2. TISSUE CYSTS

3. BRADYZOIT

4. OOCYSTS

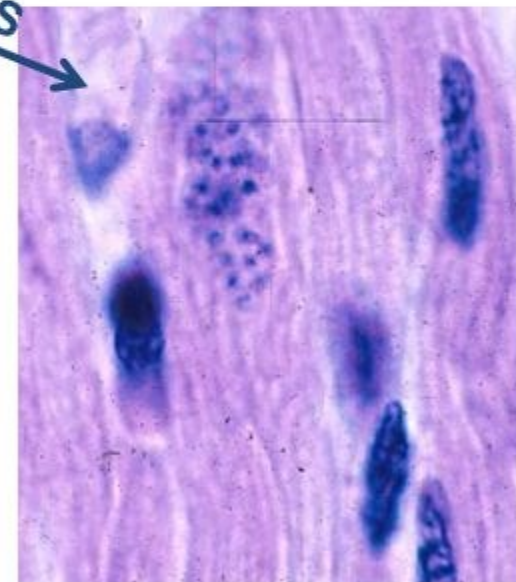
Tachyzoites



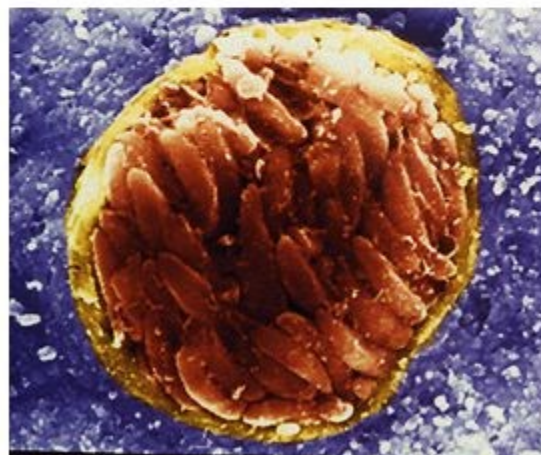
Bradyzoites

TISSUE CYSTS

Oocysts



Sporulated oocyst



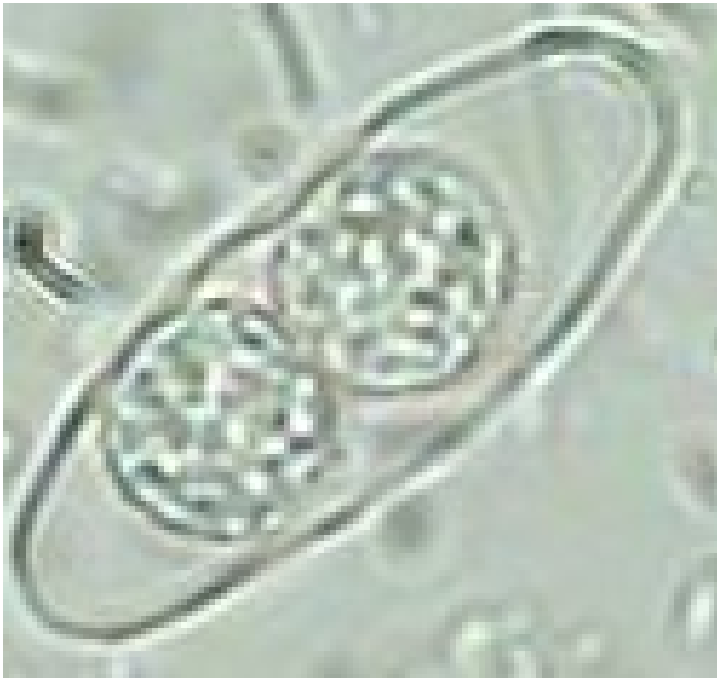اووسیست ایزوسپورا بلی

اووسیست ایزوسپورا بلی به شکل کپسول تخم مرغی شکل یا شبیه کوزه است.

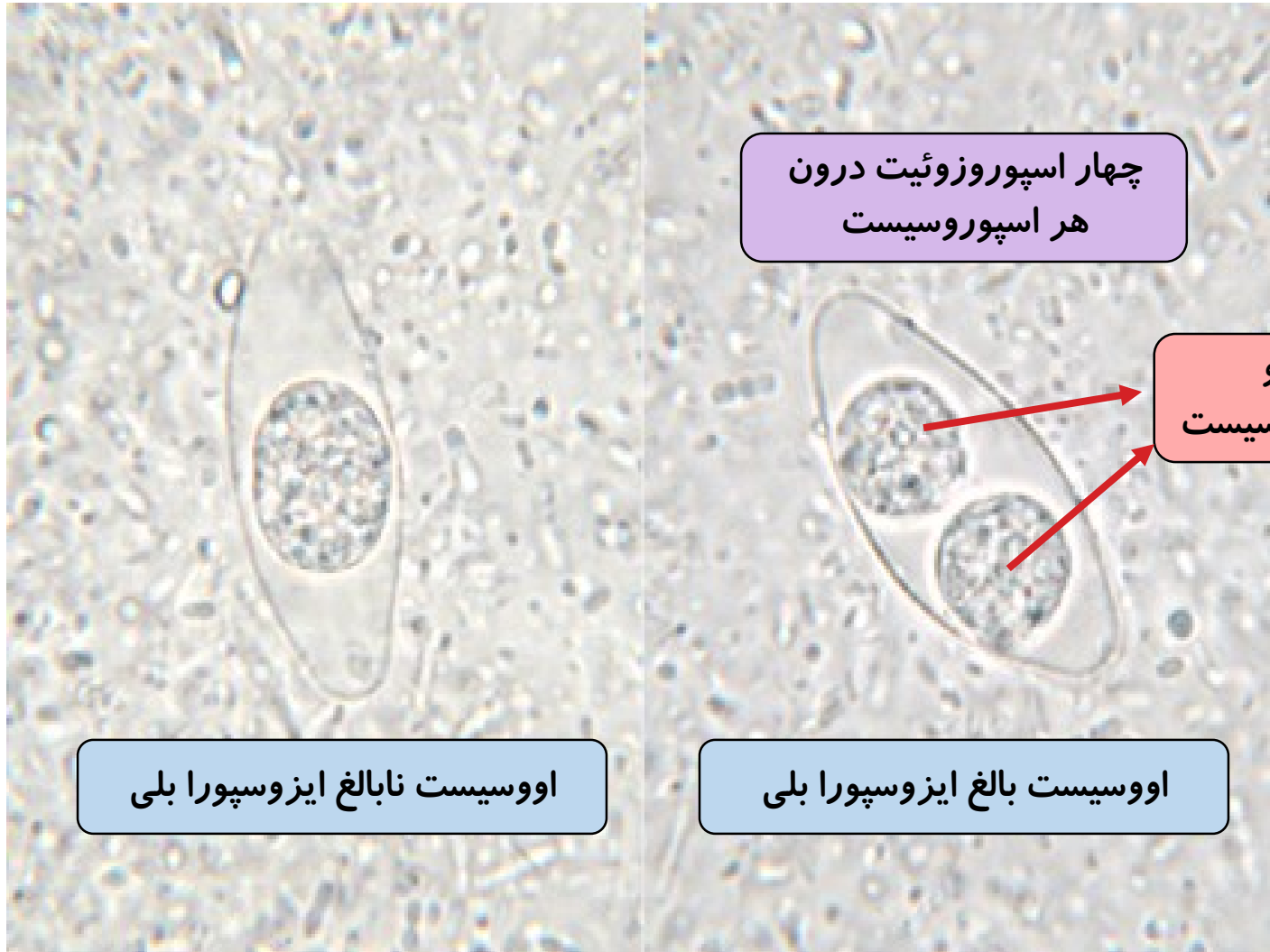
دو اسپوروسیست شده و درون هر اسپوروسیست چهار اسپوروزوئیت قرار می

گیرد (دی اسپوریک تترازوئیک)

اندازه آن $19-10 \times 33-20$ میکرون است .



اووسیست ایزوسپورا بلی



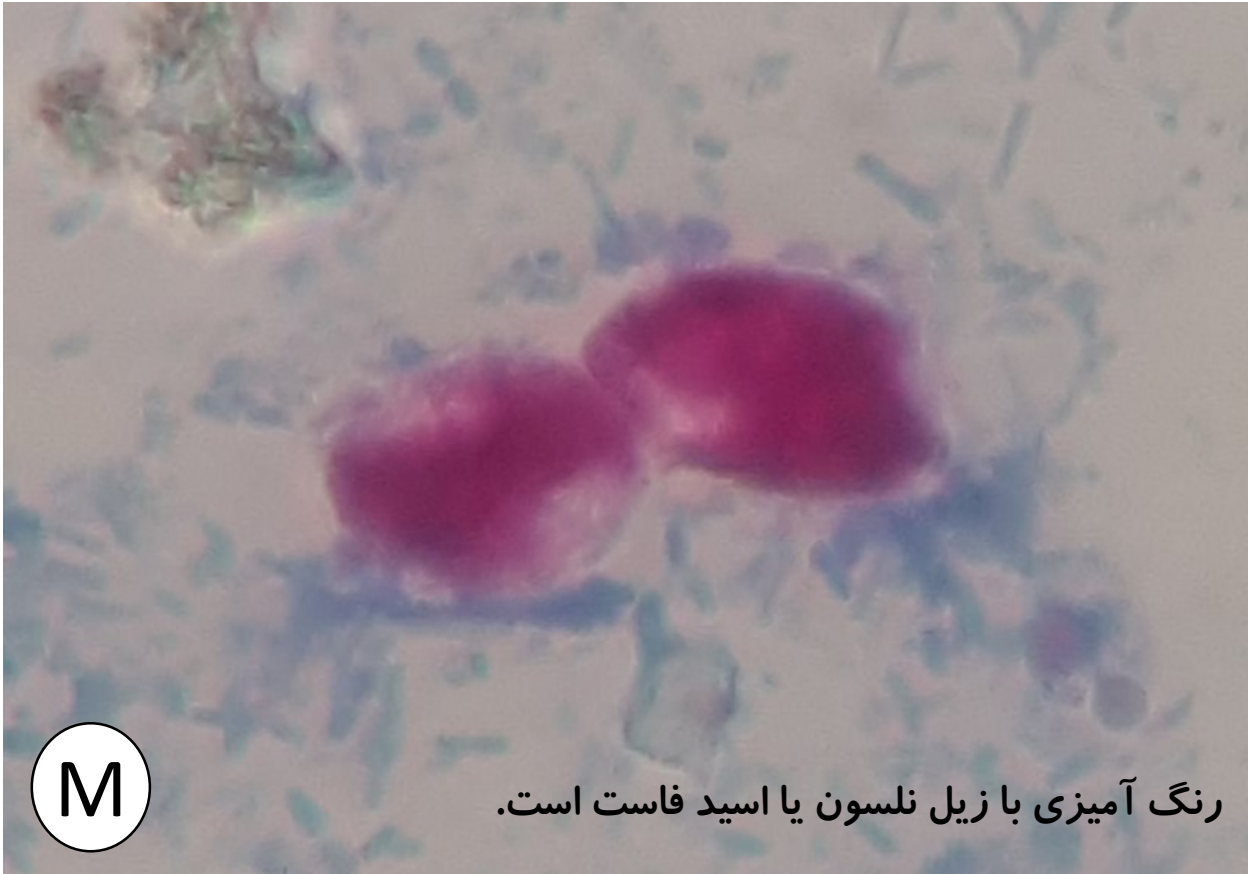چهار اسپوروزوئیت درون
هر اسپوروسیست

دو
اسپوروسیست

اووسیست نابالغ ایزوسپورا بلی

اووسیست بالغ ایزوسپورا بلی

اووسیست ایزوسپورا بلی



M

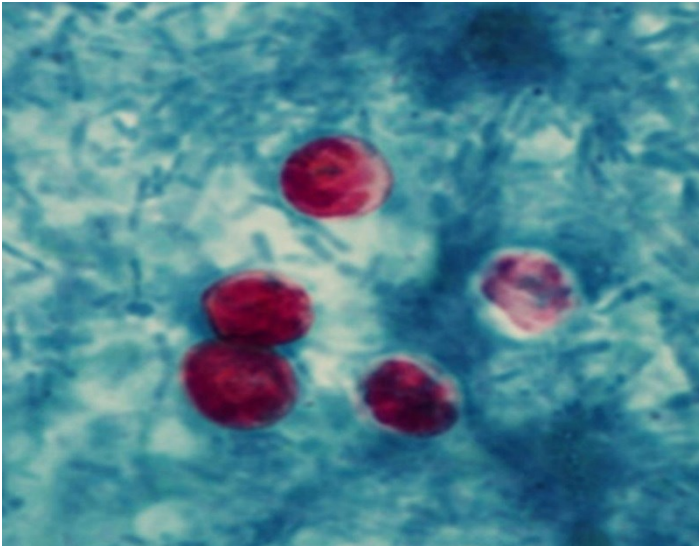
رنگ آمیزی با زیل نلسون یا اسید فاست است.

اووسیست کریپتوسپوریدیوم

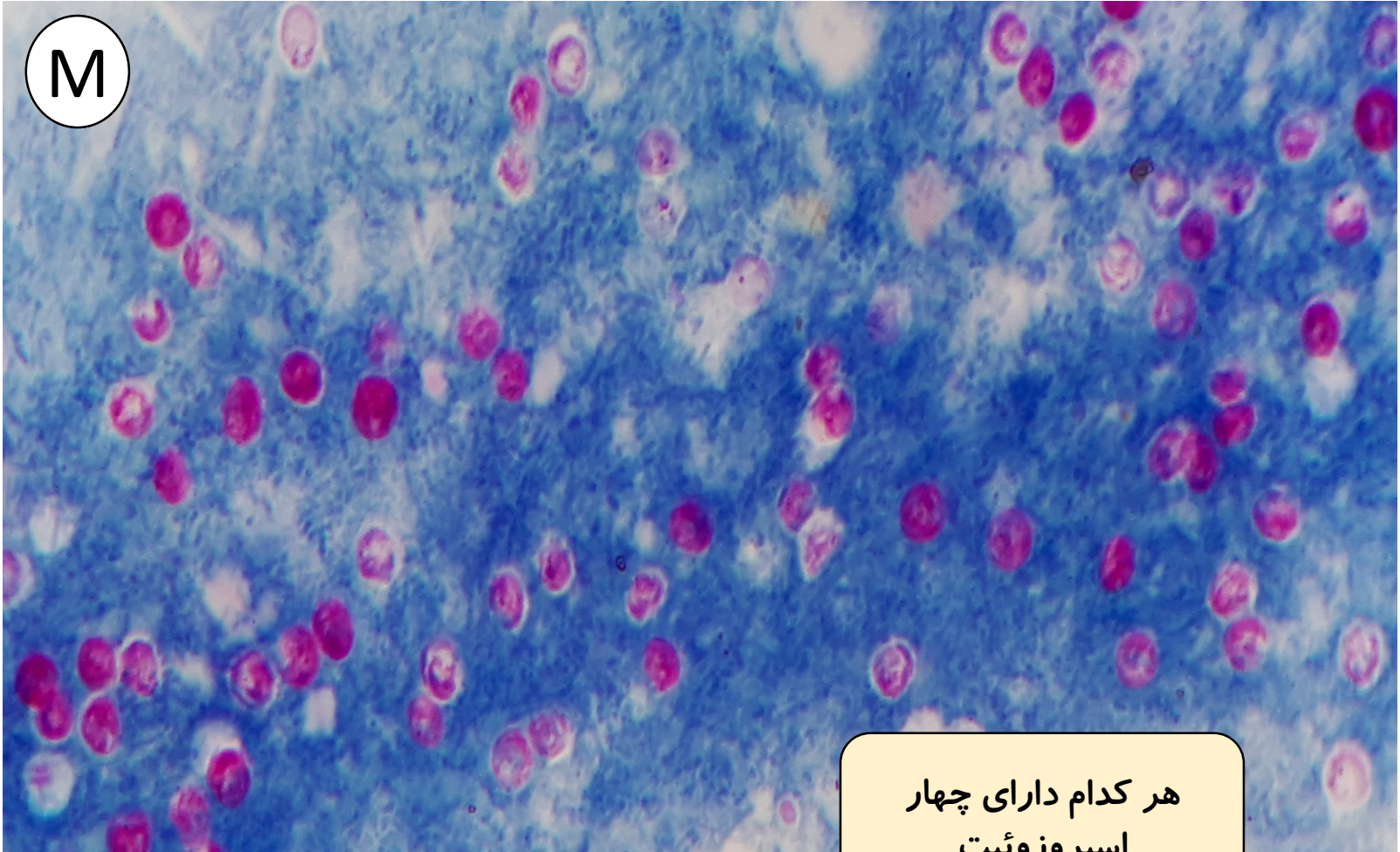
اووسیست های کریپتوسپوریدیوم فاقد اسپوروسیست بوده و فقط دارای چهار اسپروزوئیت می باشد.

اندازه آن ۴-۶ میکرون است .

رنگ آمیزی با زیل نلسون یا اسید فاست است.



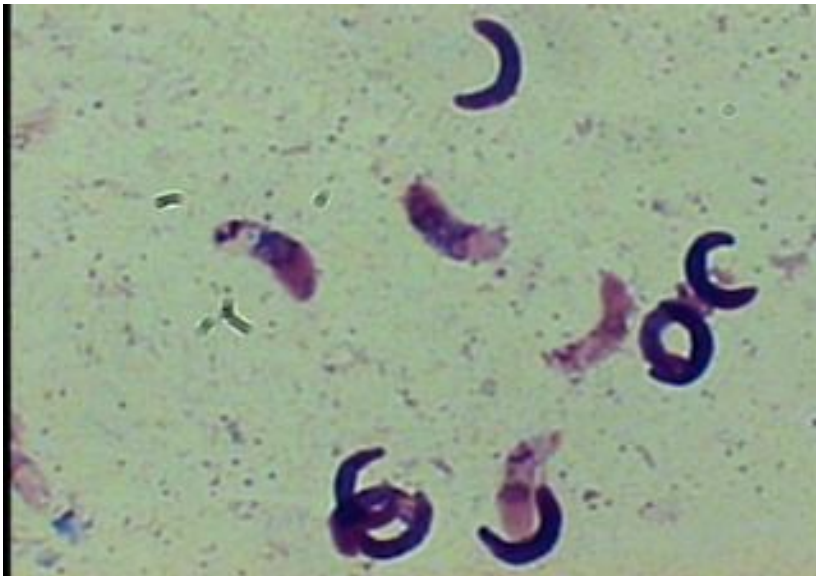
اووسیست کریپتوسپوریدیوم



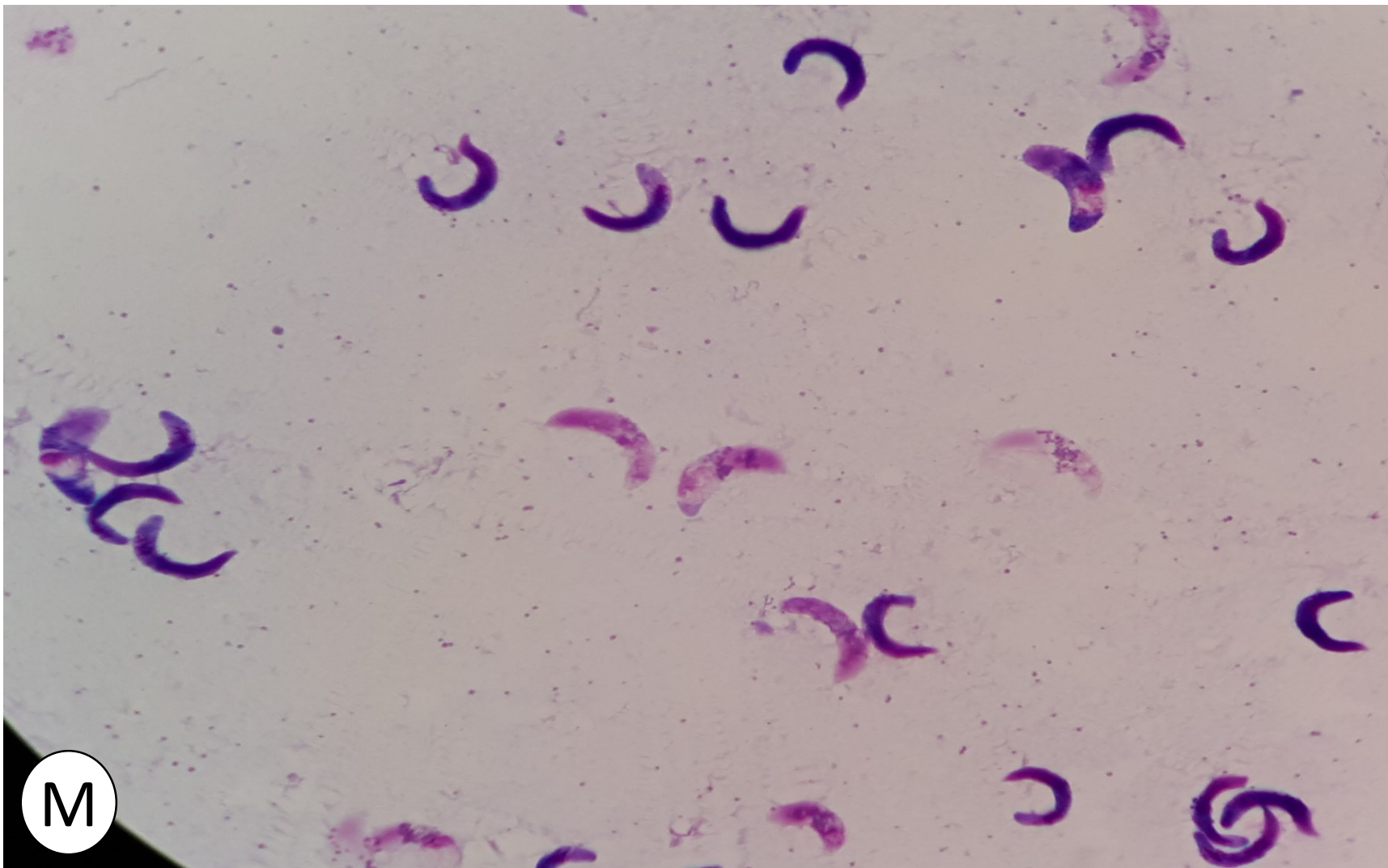
هر کدام دارای چهار
اسپروزوئیت


برادی زوئیت یا سیستی زوئیت سارکوسیستیس

معمولا اووسیست در دیواره روده پاره شده و سیستی زوئیت همراه مدفوع دفع می شوند. کمانی شکل است . در هر دو انتها پهن بوده و هسته در وسط قرار دارد. در اطراف هسته اندامک گلیکوژنی دیده می شود. اندازه آن $4-7 \times 10-15$ میکرون است . رنگ آمیزی با گیمسا است.



برادی زوئیت یا سیستی زوئیت سارکوسیستیس



A serene autumn scene featuring a stone bridge with a single arch over a calm river. The bridge and surrounding trees are reflected in the water. A path covered in fallen orange and red leaves leads from the foreground towards the bridge. Bare trees with intricate branch structures frame the scene, and the overall atmosphere is misty and peaceful.

با آرزوی موفقیت های روزافزون
پاینده باشید . رنجبر